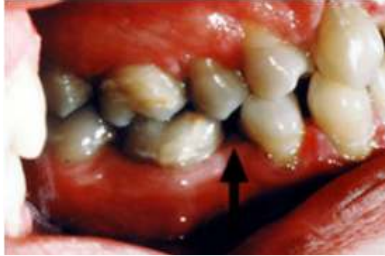


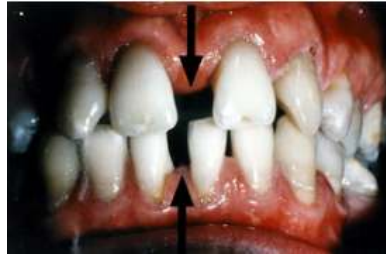
## Einstellung der Weisheitszähne mit kieferorthopädischem Lückenschluss bei Nichtanlage

Dr. Rainer Guschlbauer  
Fachzahnarzt für Kieferorthopädie  
Espachstr. 26  
72574 Bad Urach  
www.dr.guschlbauer.de

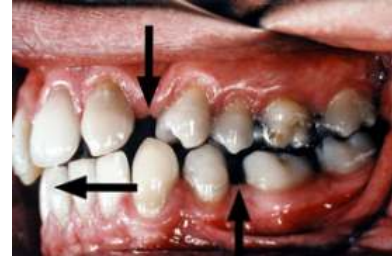
### Zustand vor der kieferorthopädischen Behandlung



Die Aufnahme von rechts zeigt das Fehlen des Zahnes 45 (nicht angelegt), Restlücken sowie die Frontzahnstufe.

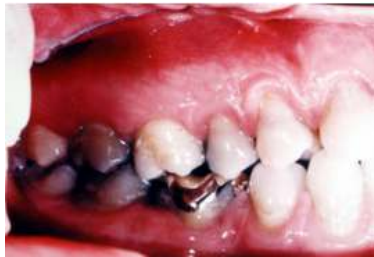

Die Frontalaufnahme zeigt die Frontzahnlücke und die Nichtanlagen der zwei seitlichen Schneidezähne 12 und 22.

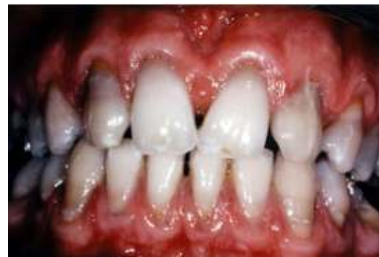

Die Aufnahme von links zeigt die Frontzahnstufe, die Nichtanlagen des Zahnes 22 und die Restlücken.

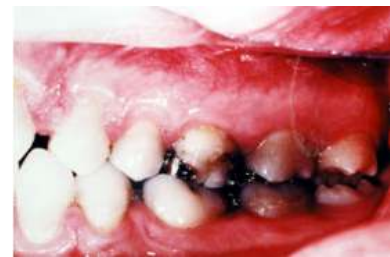### Zustand nach der kieferorthopädischen Behandlung



Die rechte Seitenaufnahme zeigt eine korrekte Verzahnung, den Lückenschluss und die Einstellung der Weisheitszähne.

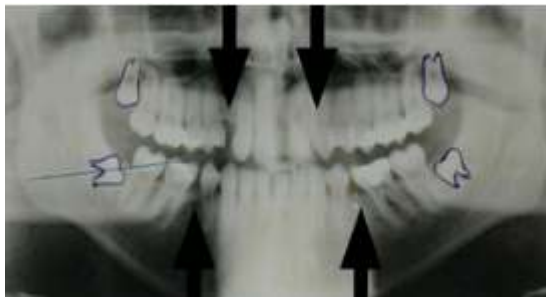


Die Frontalaufnahme zeigt die Verringerung der Frontalzahnstufe und den Lückenschluss.

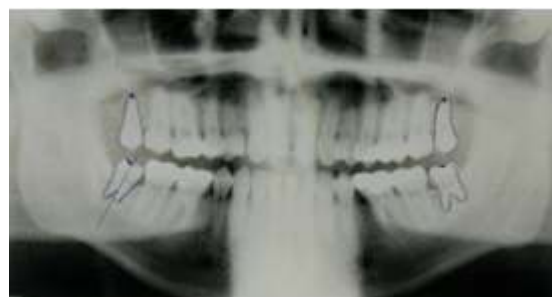


Die linke Seitenaufnahme zeigt eine korrekte Verzahnung, den Lückenschluss und die Einstellung der Weisheitszähne.

Bei diesem Patienten wurden die Lücken, die Funktionsstörungen des Kiefergelenks und die Zwangsbissführung mit zentrischen Vorkontakten in 18 Monaten beseitigt. Die Zungenfehlfunktion wurde mit myofunktioneller Therapie behandelt.



Auf der Röntgenaufnahme vor der Behandlung erkennt man die Lücken und die verlagerten und retinierten Weisheitszähne, welche gezogen werden sollten.



Die Röntgenaufnahme nach der kieferorthopädischen Behandlung zeigt geschlossene Lücken und die Einreihung aller Weisheitszähne.